



التركيب الدقيق لجنسي (*Przhevalskiana silenus* (Brauer, 1858) و  
*Cochliomyia hominivorax* (Coquerel, 1858) الذي يصيب الماعز  
بالتدويد في المملكة العربية السعودية

[١]

ساره عبدالله الجبران<sup>١</sup> - سعاد محمد الصقعي<sup>٢</sup>

١- قسم الأحياء - كلية العلوم - جامعة الدمام - السعودية

(عنوان المراسلة: المملكة العربية السعودية ص ب ٨٢٨ الرمز البريدي ٣١١١٢ جامعة الدمام بالدمام)

@E-mil: [dr-alsaqabi@hotmail.com](mailto:dr-alsaqabi@hotmail.com)

في يرقات *P. silenus* والتي تصيب الماعز في المراحل العمرية المختلفة. ووجد أن الجليد الداخلي Endocuticle في اليرقة ذات العمر اليرقي الأول منتشية مع hypodermis. بينما هذه التثبيات تكون بسيطة في يرقات العمر الثاني وتختفي في العمر الثالث. كما تعبر الخيوط البلازمية رقيقة الجليد الداخلي في يرقات العمر الأول والثاني. وفي يرقات العمر الثالث تتواجد العديد من القنوات في الجليد الداخلي والتي تعمل كقنوات مسامية تسمح بمرور المواد في الوسط الداخلي والخارجي. درس (El-Azazy, 1990) في ليبيا التدويد الناتج عن الديدان الحلزونية *Cochliomyia hominivorax* (Coquerel, 1858) من خلال الإصابات البشرية. وفي عام (١٩٩٢م) قام الباحث ذاته بالدراسة على التدويد الناتج عن ذبابة *C. hominivorax* التي تصيب حيوانات الماشية حيث سجل مدى انتشارها ونظرا لأنها متعددة العوائل. فقد وجد أنها تصيب

الكلمات الدالة: تدويد ، SEM، المملكة العربية السعودية، جمال ، اغنام ، ماعز، *Cochliomyia hominivorax*, *Przhevalskiana silenus* (Brauer, 1858), (Coquerel, 1858)

### الموجز INTRODUCTION

تناولت بعض الدراسات التي تمت بالمملكة العربية السعودية التدويد *Myiasis* في مناطق تربية الجمال والأغنام وسجلت حالات التدويد بمسالخ جدة والرياض حيث وجدت اليرقات ملتصقة بالغشاء المخاطي للممرات والجيوب الأنفية والحلقوم مسببة هيجاناً شديداً وتغيرات في الأنسجة وقد تصل اليرقات أحياناً إلى تجويف الدماغ مسببة اضطرابات عصبية قد تفضي إلى الموت وتحدث اليرقات أيضاً خدوشاً في الأغشية المخاطية مما يؤدي إلى دخول مختلف الميكروبات (دبور وموسى ١٩٨١). (Hussein, et al 1981) وفي المانيا درس (Nahif, 1978) تركيب الجليد

(سلم البحث في ٢٩ سبتمبر ٢٠١٠)

(ووفق على البحث في ١٧ يناير ٢٠١١)

برقات الذباب من خلال وضعها في كحول إيثيلي ٧٠٪، ثم تم حفظها بصورة دائمة في كحول ٧٠٪ مضافاً إليه جلسرين ٥٪. وتم عمل شرائح دائمة للعينات باستخدام طريقة (Pritchard & Kruse, 1982) التحضيرات الخاصة بدراسة المجهر الإلكتروني الماسح حسب طريقة (Keirans et al 1976) ثم تم فحصها بالمجهر الإلكتروني وأخذ صور للتراكيب الدقيقة بالمجهر الإلكتروني (SEM) (JSM-5800LV-Japan) في معهد الأبحاث (SEM(JSM-5460LV, JEOL) بقسم الهندسة الميكانيكية بجامعة الملك فهد للبترول والمعادن للتعرف على الوضع التصنيفي للطفيليات التي جمعت أثناء الدراسة تم الرجوع إلى الكتب التصنيفية: (Bland and Jaques, Smith, 1973) (Borror, et al 1989; 1980)، كما أرسلت نماذج من العينات إلى متحف الطبيعة البريطاني حيث قام الدكتور John Deeming لتأكيد التعريف.

### النتائج والمناقشة

## RESULTS AND DISCUSSION

أظهرت الدراسة للنوع *Przhevalskiana silenus* (Brauer, 1858) في منطقة العجان والرقبة وعند مؤخرة الماعز، وكانت الأطوار الثلاثة L1، L2 و L3 جميعها متواجدة. أظهرت الدراسة تواجد *Cochliomyia hominivorax* (Coquerel, 1858) في منطقة تحت الجلد وأسفل البطن وعند مؤخرة الجسم تحت الذيل ومنطقة العجان، وكان العمر اليرقي المتواجد هو العمر اليرقي الثالث L3.

تدويد جلد الماعز *Przhevalskiana silenus*

Order: Diptera (Linnaeus, 1758)

Suborder: Brachycera

Superfamily: Oestroidea

1- Family: Hypodermatidae

Genus: *Przhevalskiana*

*Przhevalskiana silenus* (Brauer, 1858)

الماعز والإنسان (الأطفال) وتتسبب في حدوث خسائر كبيرة. ومن الدراسات المعتمدة على المجهر الإلكتروني الماسح ما قام به (Leite & Guevara, 1993) في البرازيل حيث وصف يرقات الديدان الحلزونية *C. hominivorax* وقسم بوصف الرأس والأشواك والحلمات المتواجدة على حلقات الجسم ووصف المتفاسات الأمامية والخلفية في العمر اليرقي الثالث. وفي المملكة العربية السعودية قام العالم (Abo-Shahada, 2005) بدراسة الديدان الحلزونية من نوع *Chrysoma bezziana* خلال الفترة من عام ١٩٩٩م-٢٠٠٠م. ووجد أيضاً أن الديدان الحلزونية من نوع *C. hominivorax* تصيب مستعمرات القطط كما ذكر ذلك (Mendes-de Almeida, et al 2007). تهدف هذه الدراسة إلى تحديد التركيب الدقيق ليرقات الذباب المسبب للتدويد في حيوانات المزرعة بالمملكة العربية السعودية وتعتبر هذه الدراسة الأولى بالمنطقة.

### المواد والطرق

## MATERIALS AND METHODS

أجريت هذه الدراسة لتصنيف ووصف لنوعين من يرقات الذباب *Przhevalskiana silenus* (Brauer, 1858) و *Cochliomyia hominivorax* (Coquerel, 1858) التي تصيب حيوانات المزرعة بالمنطقة الشرقية بالمملكة العربية السعودية خلال عام ٢٠٠٧م. تم جمع الطفيليات الخارجية لفحصها من الحيوانات المحلية (الجمال *Camelus dromedarius*، الأغنام *Ovis aries* والماعز *Capra hircus*) من مختلف المزارع والمسالخ في المنطقة الشرقية من عينات عشوائية. تم جمع اليرقات من الأماكن المصابة على جلد الحيوانات، ومن التجويف الأنفي لها، ثم تم وضعها في ماء دافئ 60 ° حتى تموت، ثم وضعت في محلول الجلسرين الكحولي ٧٠٪. لتحضير العينات للدراسة بالمجهر الضوئي تم تثبيت

مدببة الأطراف. وتكون الأشواك spines في العمر اليرقي الأول L1 ضعيفة التكوين.

الخطاطيف الفموية Mouth-hooks تحتوي الحلقة الأمامية من الجسم على فتحة الفم والتي تحتوي على خطاطيف فموية mouth-hooks أثرية متواجدة تحت الجلد، تأخذ الخطاطيف اللون البني وتظهر من خلال الطرف الأمامي للحلقة الأولى في الطور اليرقي الأول L1 فقط، بينما تكون أجزاءه واضحة تحت الجليد الشفاف في العمر اليرقي الثاني والثالث (L3,L2) حيث أنه لا يظهر على سطح الجسم. بالتالي تعتبر خطاطيف الفم أثرية rudimentary يكون الخطافان متقابلان ويكونان عموديين على جدران الجسم الجانبية. يحيط بالفتحة الفموية المندثرة في للحلقة الأولى أربع نتوءات واضحة في الجهة البطنية في الطور اليرقي الثالث L3.

الثغور التنفسية Spiracle تحتوي الحلقة الأخيرة من حلقات الجسم على ثغران تنفسيان spiracles، المتنفسات الخلفية منفصلة، تكون قريبة من بعضها محمولة على أنابيب تنفسية كل منها على حده، حيث تتضح الأنبوبان التنفسيان في الطور اليرقي الأول. يأخذ المتنفسان شكل حرف (C) بحيث تكون الفتحات متقابلة وطرفا حرف C قريبان من بعضهما، وتتوزع مجموعة من الثغور التنفسية respiratory pore الصغيرة موزعة في أشعة طولية (يصل عددها تقريبا (١٣) شعاع ويحتوي كل شعاع منها على صفيين من المتنفسات الدقيقة، ويحتوي كل صف منها على (٤-٦) متنفسات صغيرة واضحة لتحتل أغلب مساحة القرص التنفسي spiracular disc. وتكون الأشعة شبه منفصلة وواضحة في العمر اليرقي الأول L1 ، وتظهر متماسكة بشكل أكبر في العمر اليرقي الثاني والثالث (L3, L2) ، يحتوي المتنفس في المنتصف على تجويف دائري يكون متصلاً بالأنبوب التنفسي، ويكون هذا التركيب أكثر وضوحاً في العمر اليرقي الأول L1 أما العمر اليرقي الثاني والثالث (L3,L2). الثغور التنفسية تكون سطحية وليست غائرة في الحلقة الأخيرة كما في العمر اليرقي السابق، ويكون لون الثغور بني فاتح ويكون داكن أكثر في الطور اليرقي الأول L1.


المفتاح التصنيفي ليرقات ثنائية الأجنحة (التدويد)  
Key to the larvae of Diptera (Mylasls)  
Smith, 1973

- ١- المتنفس الخلفي يحتوي على عدد كبير من الثغور الصغيرة (مسامات) ..... ٢  
٢- خطاطيف الفم أولية rudimentary .....  
Hypodermatidae

Description: (أشكال رقم ١ و ٢ و ٣)

جسم اليرقة برميلي الشكل مضغوط من أعلى لأسفل مكون من ١١ حلقة ، الجليد cuticle شفاف مائل للبياض في العمر اليرقي الأول L1، بينما يأخذ اللون الأصفر الباهت في الطور اليرقي الثاني L2، ويميل إلى الإسمرار حيث تتكون بقع بنية اللون في الطور اليرقي الثالث L3 خصوصا في مؤخر الجسم حيث يزداد اسمرار اللون أكثر من مقدم الجسم (شكل ١). تظهر الخطاطيف الفموية mouth-hooks في الطور اليرقي الأول L1 فقط تحت الجلد، بينما تتدثر أو تختفي في الطورين اليرقيين التاليين (L3,L2). جدار الجسم مجعد ويحتوي على ثنيات أو نتوءات في أطراف الحلقات من الجهة الجانبية ، كما يحتوي على بعض الحراشف الدقيقة في منتصف كل حلقة، ويحتوي على أشواك واضحة التكوين عند أطراف الحلقات تكون مرتبة في صفوف (تحتوي تقريبا على ٦ صفوف rows في الحلقات المتوسطة). يقل عدد الأشواك كلما اتجهنا للطرفين الأمامي والخلفي، كما يقل عددها أيضا عند الأطراف بحيث لا تصل الأشواك إلى الأطراف الجانبية لجسم اليرقة .

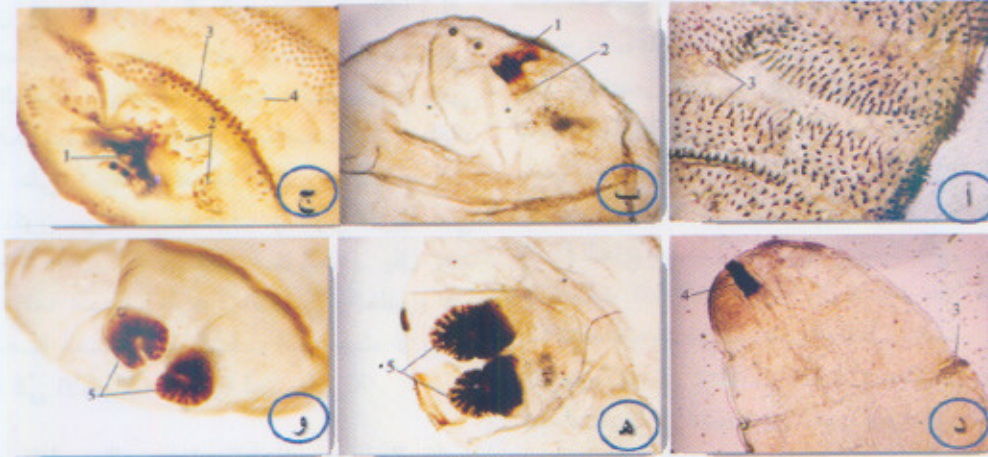
توزيع الأشواك Spines distribution تكون الأشواك معدومة في الجهة الظهرية بخلاف الجهة البطنية، كما أن عدد الأشواك في الجهة الطرفية من الحلقة أقل أيضا من متوسط الحلقة، غالبا ما تكون الحلقة الأخيرة خالية من الأشواك بينما تحتوي الحلقة الأولى على أربع صفوف من الأشواك، و تحتوي الحلقات الوسطية على (٦) صفوف شبه منتظمة تحتوي في المتوسط على (٢٠٠ شوكة) ، الأشواك دقيقة جدا وصغيرة في الحجم ومخروطية الشكل



شكل رقم (١): الشكل الظاهري لأطوار يرقة *Przewalskiana silenus*:

- أ - حوصلة اليرقة في جلد العائل.
- ب - منظر ظهري وبطني للصدر الأمامي.
- ج - منظر ظهري وبطني للصدر الأمامي.
- د - منظر ظهري وبطني للصدر الأمامي.

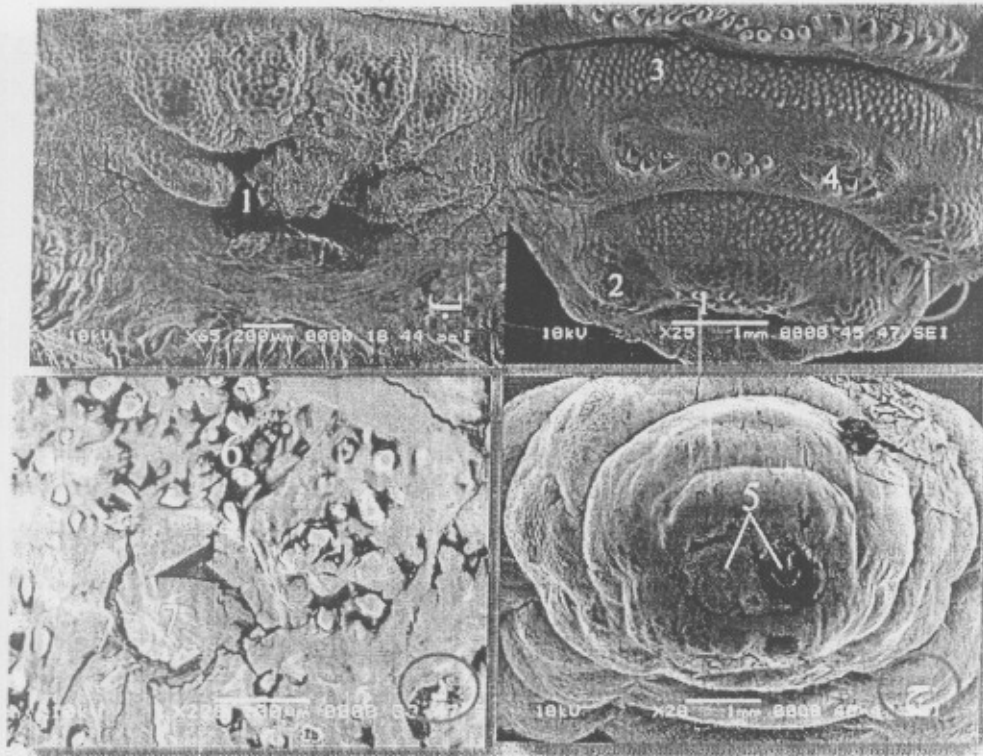
- ١ - اليرقة.
- ٢ - حوصلة جندي.
- ٣ - منظر ظهري.
- ٤ - منظر بطني.
- ٥ - المنتفخ.
- ٦ - الطرف الأمامي.
- ٧ - الطرف الخلفي.



شكل رقم (٢): الشكل الظاهري لأجزاء يرقة *Przewalskiana silenus* في العمر اليرقي الأول بالمجهر الضوئي:

- أ - منظر بطني يوضح الأثواب وترتيبها في صفوف (×٤).
- ب - منظر جانبي لتطرف الأمامي يوضح الخطاف الأثري (×٤).
- ج - منظر بطني لتطرف الأمامي يوضح الخطاف الأثري (×٤).
- د - منظر جانبي يوضح الأنبوبة المنتفخة spiracle (×٤).
- هـ - المنتفخ spiracle (×٤).
- و - المنتفخ spiracle (×٤).

- ١ - الخطاف الأثري.
- ٢ - أنواع الخفاة الأثري.
- ٣ - الأثواب.
- ٤ - أنبوبة المنتفخة.
- ٥ - المنتفخ.



شكل رقم (3): الشكل الظاهري لأجزاء يرقة *Przhevalskiana silenus* المجهر الإلكتروني الماسح:

أ - منظر بطني للطرف الأمامي يوضح فتحة الفم والنتوءات  
ب - شكل فتحة الفم

ج - منظر سطحي للعقلة الأخيرة من الجسم توضح الثغور التنفسية (×20).

د - تكبيرات عالية للثغر التنفسي توضح النقر الصغيرة التي يحتويه (×220).

1 - فتحة الفم.

2 - نتوءات الحلقة الأولى.

3 - حلقات الجسم.

4 - الأشواك.

5 - الثغر التنفسي.

Cuticle شفاف مائل على اللون الأصفر الباهت ويميل إلى الإسمرار في بعض من العينات في الطور اليرقي الثالث L3. يتكون الجسم من 12 حلقة تحتوي الحلقة الثانية منها على زوج من الثغور التنفسية الأمامية Anterior spiracles، الخطاطيف القمية Mouth-hooks واضحة التكوين تمتد خارجة من الجسم. جدار الجسم يحتوي على نتوءات في نهايته، تحتوي على أشواك واضحة التكوين عند أطراف الحلقات تكون مرتبة في صفوف.

الدودة الحلزونية *Cochliomyia hominivorax*  
(screw-worm)

Family: Calliphoridae

Genus: *Cochliomyia*

*Cochliomyia hominivorax* (Coquerel, 1858)

الوصف Description (شكل رقم 4)

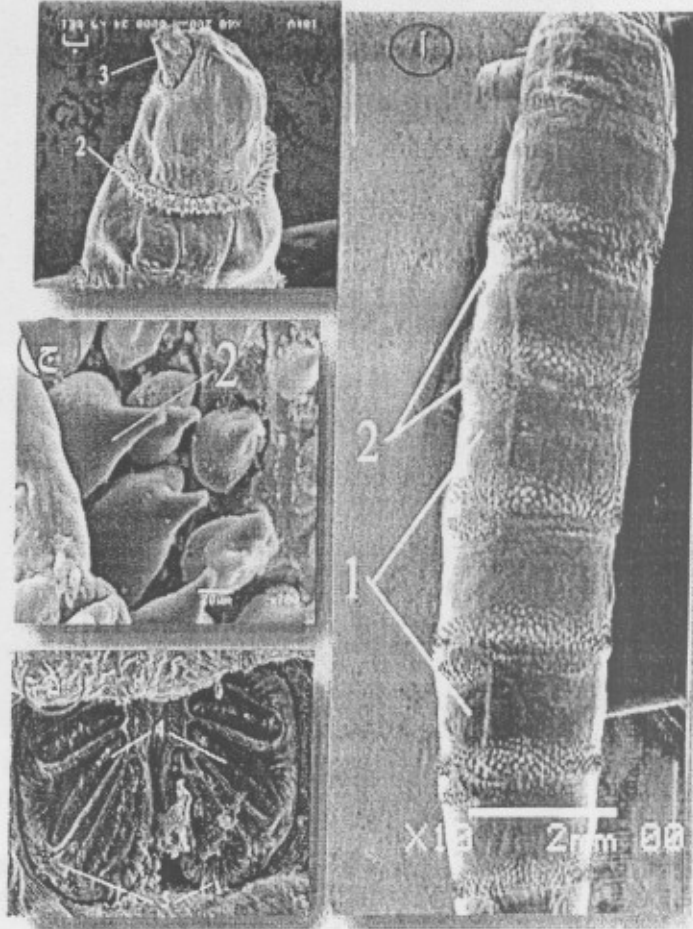
جسم اليرقة اسطواني الشكل دقيق جدا ومتطاوّل  
تحتوي على 12 عقلة يتراوح طولها من 10,3 -  
16,2 ملم وعرضها من 1,9 - 3,4 ملم، الجليد



شكل رقم (٤): الشكل الظاهري لأجزاء يرقة *Cochliomyia hominivorax* (Coquerel, 1858) في العمر اليرقي الثالث بالمجهر الإلكتروني الماسح:

- أ - منظر جانبي لليرقة يوضح حلقات الجسم والأشواك التي تغطيها (×١٠).  
 ب - منظر جانبي للطرف الأمامي يوضح الخطاطيف وطوق الأشواك في حلقة الجسم الأولى (×١٠).  
 ج - صورة مكبرة لأشواك الجسم (×٧٠٠).  
 د - منظر سطحي يوضح تركيب للشغور التنفسية (×١٧٠).

- ١ - حلقات الجسم.  
 ٢ - الأشواك.  
 ٣ - الخطاطيف الغميان.  
 ٤ - المتنفس الخلفي.  
 ٥ - الزوائد الهدبية.



الشغور التنفسية Spiracles تحتوي الحلقة الأخيرة من حلقات الجسم على ثغران تنفسيان spiracles، المتنفسات الخلفية منفصلة، تكون قريبة من بعضها محمولة على أنابيب تنفسية كل منها على حدى. المتنفسات تحتوي على ٣ شقوق واضحة كيتينية الأطراف ويحتوي الثغر في الناحية الدالية منه على متنفس صغير ودقيق دائري الشكل، تكون الشغور التنفسية في مستوى أقل ارتفاعاً من سطح الجسم حيث يظهر كأنها تقع في حفرة في تجويف الحلقة الخلفية. كما تظهر ثغور تنفسية أمامية واضحة التكوين في الحلقة الثانية من حلقات الجسم تأخذ اللون المصفر الباهت، تمتد منها مجموعة من الأنابيب المتشعبة بداخل الجسم.

من خلال دراسة يرقات *Przhevalskiana silenus* أظهرت الدراسة أن الجسم مضغوط من

توزيع الأشواك Spines distribution يكون عدد الأشواك في الجهة الظهرية أقل من الجهة البطنية، العقلة الأولى خالية من الأشواك بينما تحتوي العقلة الثانية على عدد قليل جداً من الشويكات، وتحتوي الحلقات الوسطية على (٤-٥) صفوف متطاولة شبه منتظمة تحتوي في المتوسط على (٢٠٠ شوكة)، الأشواك دقيقة وصغيرة في الحجم ومخروطية الشكل.

الخطاطيف الفمية Mouth-hooks تحتوي الحلقة الأمامية من الجسم على فتحة الفم والتي تحتوي بداخلها على خطاطيف فمية Mouth-hooks قوية تستخدم في التغذية والتعلق، تأخذ الخطاطيف اللون البني الداكن وتظهر مقدمتها بشكل بارز من خلال الطرف الأمامي للحلقة الأولى، بينما تكون أجزاءه واضحة تحت الجليد. الخطاطيف متجاوران وموازيان لخطي الجسم الجانبيين.

- Bland, R.G. and H.E. Jaques (1980). How to Know the Insects. The picture key Nature series. W.M.C. (3th Ed.). p. 315. Brown Company Publishers Dubuque, Iowa.
- Bórror, D.J.; C.A. Triplehorn and N.F. Johnson (1989). An Introduction to the Study of Insects (6th Ed.), Ch32. p. 499. Saunders College Publishing, London.
- Brisou, P. and G. Menard (2000). External ophthalmomyiasis by *Oesterus ovis* from a beach in Var. *Med. Trop. (Mars)*. 60: 64-70.
- El-Azazy, O.M. (1990). Wound myiasis caused by *Cochliomyia hominivorax* in human in Libya. *Trans. R. Soc. Trop. Med. Hyg.* 84(5): 747-755.
- Al-Azazy, O.M. (1992). Observation on the New World screwworm fly in Libya and the risk of its entrance into Egypt. *Vet. Parasitol.* 42: 303-313.
- Fekry, A.A.; A.O. El-Serougi and S.A. Ayoub (1997). *Oestrus ovis* (sheep nasal fly) infesting the eyes and the nose of a camel keeper family. *J. Egypt. Soc. Parasitol.* 27: 493-499.
- Hussein, M.F.; F.M. Elamin; N.T. El-Taib and S.M. Basmaeil (1981). Pathology to Nasopharyngeal Myiasis in Saudi Camels (*Camelus dromedarius*). *Saudi Biol. Soc. 5<sup>th</sup>. Symposium*: 67.
- Keirans, J.E.; C.M. Clifford and D. Corvor (1976). *Ixodes sigelos n. sp.* (Acarina: Ixodidae), a parasite of rodents in Chile, with a method for preparing ticks for examination by scanning electron microscopy. *Acarologia*. 18: 217-225.
- Leite, A.C. and J.D. Guevara (1993). Scanning electron microscopy of the larval instar of *Cochliomyia hominivorax*. *Med. Vet. Entomol.* 7: 263-333.
- Mendes-de-Almeida, F.; N. Labarthe; J. Guerrero; G. Landau-Remy; D.P. Rodrigues; G.E. Borja and M.J. Pereira (2007). *Cochliomyia hominivo-*

أعلى إلى أسفل، ووجود نتوءات حلمية موزعة على حلقات الجسم. وشكل الفتحة الفمية والتي تتضح كشق صغير متجدد الأطراف. وأظهرت الدراسة الوصفية بداية تكون الاسترنة والترجة، حيث تنقسم الحلقة إلى جزء نصفي وأجزاء طرفية، كما أن الأشواك تكون دقيقة في الحجم مدببة النهاية، والثغور تكون في مستوى منخفض عند سطح الجسم، وهذا يتفق مع ما ذكره (Nahif and Madel, 1975). ومن خلال دراسة يرقات *Cochliomyia hominivorax* تبين أن الجسم اسطوانى الشكل و الخطاطيف تكون مخروطية قليلة البروز، والأشواك عريضة المنشأ مدببة الطرف، كما تكون أشواك الحلقة الأولى طوق حول نهايتها. كما تنغمد الثغور التنفسية في مستوى منخفض عن سطح الجسم. وبينت الدراسة شكل التراكيب الخارجية للمتففس الأمامي والخلفي وهو يتفق مع (Leite and Guevara, 1993). اظهرت الدراسات تراكيب ووصف لم تتم دراسته بالمملكة العربية السعودية من قبل .

### الشكر والتقدير

### ACKNOWLEDGEMENTS

الشكر والتقدير لمدينة الملك عبد العزيز للعلوم والتقنية بالمملكة العربية السعودية التي قامت بتمويل المشروع البحثي رقم (أط-١٥-٣٢).

### المراجع REFERENCES

#### أولاً: المراجع العربية

دبور، علي ابراهيم وموسى، محمد الضوي (١٩٨١). دراسة وصفية وتصنيفية عن بعض أنواع الذباب في المملكة العربية السعودية. نشرة بحثية رقم ١٠ - مركز البحوث الزراعية، كلية الزراعة، جامعة الملك سعود، الرياض.

#### ثانياً: المراجع الأجنبية

Abo-Shehada, M.N. (2005). Incidence of *Chrysomya bezziana* screw-worm myiasis in Saudi Arabia, 1999/2000. *Vet Rec.* 12; 156: 354-360.

- max myiasis in a colony of stray cats (*Felis catus* Linnaeus, 1758) in Rio de Janeiro, RJ. *Vet. Parasitol.* 31: 146: 376-384.
- Nahif, A.A. and G. Madel (1975).** Histology of the larval intestinal tract of the goat warble fly *Przhevalskina silenus*. *Angew. Parasitol.* 16: 220-252.
- Nahif, A.A. (1978).** Structure of the larval integument of Goat gadflies. *Angew. Parasitol.* 19: 162-169.
- Pritchard, M.H. and G.O.W. Kruse (1982).** The Collection and Preservation of Animal Parasites. p. 389. University of Nebraska Press. Lincoln and London.
- Prosl, H. and J. Meyer (2003).** Ophthalmomyiasis caused by *Oestrus ovis* in a 3 years old boy. *Wein Klin Wochenschr.* 3: 76-85.
- Saraiva Vda, S.; M.H. Amaro; R. Belfort and M.N. Burnier (2006).** A case of anterior internal ophthalmomyiasis : case report. *Arq. Bras. Oftalmol.* 69: 741-744/
- Smith, G.V. (1973).** *Insect and other Arthropods of Medical Importance.* The Trustees of the British Museum (Natural History), London.
- Suzzoni-Blatger, J.; L. Villeneuve; B. Morassin and J. Chevallier (2000).** A case of external human ophthalmomyiasis by *Oestrus ovis* in Toulouse (France). *J. Fr. Ophtalmol.* 23: 1020-1022.
- Victor, R. and K. Bhargva (1998).** Ophthalmomyiasis in Oman: a case report and comments. *Wilderness Environ Med.* 9: 32-37.
- Wölfelschneider, P. and P. Wiedemann, (1996).** External ophthalmic myiasis cause by *Oestrus ovis* (sheep and goat botfly). *Klin Monatsbl Augenheilkd.* 209: 256-264.





**ULTRASTRUCTURE OF TWO GENUS *Przhevalskiana silenus*  
(Brauer, 1858) AND *Cochliomyia hominivorax* (Coquerel, 1858)  
WHICH AFFECTS GOATS BY MYIASIS IN SAUDI ARABIA**

[1]

Sara A. Aljubran<sup>1</sup> and Souad M. Alsaqabi<sup>1 a)</sup>

1- University of Dammam, College of Science, Department of Biology, Section Zoology  
\*(Mailing Address: P.O. Box 838 Postal Code 31113, University of Dammam, Dammam,  
Saudi Arabia.  
a) E-Mail: [Dr-Alsaqabi@hotmail.com](mailto:Dr-Alsaqabi@hotmail.com)

**Keywords:** Myiasis, SEM, Saudi Arabia, Goats,  
(*Przhevalskiana silenus* (Brauer, 1858), *Cochliomyia hominivorax* (Coquerel, 1858))

*Cochliomyia hominivorax* (Coquerel, 1858) that causes myiasis in Goats in Saudi Arabia, The study recorded that the exact composition of these two genus showed differences in morphological characteristics, which cannot be identified using an optical microscope. All previous studies recorded on the same region never before carried out ultrastructure studied.

**ABSTRACT**

Ultrastructure study revealed two types of fly larvae *Przhevalskiana silenus* (Brauer, 1858) and

---

(Received September 29, 2010)  
(Accepted January 17, 2011)

---

تحكيم: أ.د. سمير عبد العزيز إبراهيم