

RADIOLOGICAL STUDY ON RECONSTRUCTION OF EXPERIMENTALLY RUPTURED URINARY BLADDER BY USING TITANIUM CLIPS AND GREAT OMENTUM IN DOGS

SADEIK M. and ALKATTAN L.M.*

* Department of Surgery and Theriogenology, College of Veterinary Medicine, University of Mosul, Mosul- IRAQ

ABSTRACT

Received at: 16/5/2013

Accepted: 25/6/2013

The current study was carried out on nine local breed dogs to repair and reconstitute the experimentally ruptured tissue of urinary bladder by using one of laparoscopic technique via titanium clips and supporting reconstitute tissue with great omentum. Male healthy dogs weighted 12-18 kg and aged between 1-2.5 year were used to perform the present study. Laparoscopic tools were used to induce experimental rupture of the urinary bladder tissue, one cm was removed from urinary bladder which was reconstituted laproscopically using titanium clips under general anesthesia. Animals were inspected clinically, radiographically and by laparoscopic examinations at different periods. Results showed easily performance of laparoscopy with titanium clips in concern to time which was 45 ± 2.1 min. Clinically, no abnormal changes in animal activity or behavior except mild pain, hematuria and anorexia were evident one day postoperatively. Laparoscopic examination showed no adhesion between the distended urinary bladder and viscera, the site of operation was wrapped completely with omentum. X Ray examination showed the intact regular homogenous appearance of urinary bladder wall distinguishing it from adjacent tissues, and no leakage was exhibited at the reconstructive site at different periods. In conclusion, the use of titanium clips were efficient in complete closing of experimental defect of the urinary bladder tissue supported with omentum wrapping the reconstructed tissue. X ray examination exhibited no leakage from urinary bladder of treated dogs.

Key words: Radiology, Urinary bladder rupture, tetanuim clips, omentum, laparoscopy

دراسة شعاعية لاعادة تشكيل نسيج المثانة الممزق تجريبيا باستخدام دبابيس التيتانيوم والترب الكبير في الكلاب

محمد صديق ، ليث القطان

صممت الدراسة المقدمة والتي اجريت على تسعة كلاب محلية لاصلاح واعادة تشكيل نسيج المثانة الممزق تجريبيا باستخدام احدى تقنيات الجراحة المنظارية باستخدام دبابيس التيتانيوم مع احاطة مكان الجراحة بالترب الكبير لتدعيم النسيج المعاد تشكيله. استخدمت لاجراء هذه الدراسة عدد 9 ذكور كلاب تراوحت اوزانها 12-18 كغم واعمارها 1-2,5 سنة خالية من الاصابات الخمجية تم استخدام الجراحة المنظارية لاحداث تمزق تجريبي في نسيج المثانة مع ازالة جزء من جدار المثانة اسم تحت تأثير التخدير العام ثم اعادة تشكيل هذا التمزق باستخدام دبابيس التيتانيوم تم متابعة الحيوان سريريا ثم عمل الفحص الشعاعي المتباين للمثانة والفحص المنظاري الاستكشافي لفترات متباعدة. بينت نتائج الدراسة سهولة اجراء الجراحة المنظارية من حيث الوقت المستهلك لاجراء العملية باستخدام دبابيس التيتانيوم 45 ± 2.1 دقيقة سريريا لم يلاحظ تغير غير طبيعي في نشاط الحيوان عدا الام بسيطة وتبول دموي مع فقدان شهية خلال اليوم الاول من العملية كما اظهر الفحص الاستكشافي بالجراحة المنظارية عدم وجود التصاقات شديدة بين نسيج المثانة والاحشاء المجاورة وانتفاخ المثانة واحاطة الترّب بشكل تام لنسيج المثانة الممزق تجريبيا كما وبين الفحص الشعاعي عدم وجود تسريب للمواد الشعاعية الملونة من الموضع المعاد تشكيله مع تمايز المثانة عن الانسجة المجاورة ووضوح حدودها خلال فترات الفحص الشعاعي الملون المختلفة نستنتج من الدراسة الحالية على كفاءة دبابيس التيتانيوم في احكام غلق نسيج المثانة الممزق تجريبيا وبدعم من نسيج الترّب الكبير الذي احاط بالنسيج المعاد تشكيله واثبت الفحص الشعاعي عدم وجود اي تسريب من نسيج المثانة في الكلاب المعاملة

INTRODUCTION

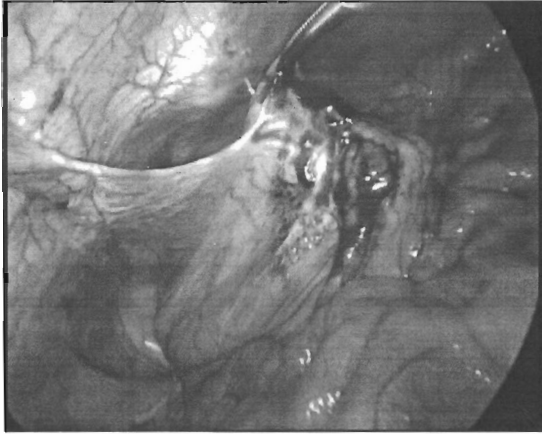المقدمة

استخدمت جراحة المثانة المنظارية في الانسان والعديد من الحيوانات بشكل واسع (١) للعديد من الاغراض والاسباب منها تشخيصية كإخذ الخزع ومنها علاجية لإصلاح وإعادة تشكيل نسيج المثانة المحطم (٢) وتعد المثانة عضو عضلي غشائي قابل للتمدد حسب كمية البول المتجمع فيها الأمر الذي يجعلها عرضة للإصابة بالتهتك والتمزق ومن ثم فقدان الوظيفة وقد يحدث تمزق المثانة لأسباب عديدة منها الأذى الخارجي او حدوث التهاب في نسيج وجدار المثانة البولية (٥) ونظرا لكون نسيج المثانة قابل للشفاء حاله حال بقية الأنسجة لذلك فانه من الممكن إصلاح وإعادة تشكيل نسيج المثانة (٣،٤) بالعديد من الطرق منها الخياطة بالطرق التقليدية مع استخدام رذاذ للتقليل من الالتصاق (٨) او باستخدام مختلف الرقع منها استخدام رقع القولون (٦) وقد استخدمت الجراحة المنظارية في المجترات الصغيرة (٩) حيث تشرح التجويف البطني الذي يسمح للدوات المصممة للانسان باستخدامها في هذه الحيوانات (٧) واستخدمت الجراحة المنظارية في الكلاب لفتح وغلق المثانة وبتقنيات مختلفة (٧) ويمتاز اصلاح وإعادة تشكيل جدار المثانة ونسجها بالجراحة المنظارية بالدقة وسرعة الالتئام والتعامل الغير المباشر مع جدار المثانة الأمر الذي يقلل من امكانية حدوث الاختلاجات (٤) هذا وقد تم استخدام كلبسات التيتانيوم ونجاح في إعادة غلق جدار المثانة المحدث تجريبا في الكلاب وبدون حدوث مضاعفات شديدة غير ان تكون يؤر لتجمع البلورات من جراء استخدام اختراق الكلبسات لمخاطبة المثانة والذي يعتبر احد ابرز عيوب هذه الطريقة على الرغم من سرعة انجاز هذه التقنية هذا فضلا عن نجاحها في الغلق التام للنسيج (٧) ومن الدراسات السابقة لم يلاحظ استخدام الثرب الكبير لتدعيم نسيج المثانة الممزق في الكلاب حيث هدفت هذه الدراسة الى إعادة تشكيل نسيج المثانة الممزق تجريبا والتحقق من عدم وجود تسريب في نسيج المثانة باستخدام الفحص الشعاعي المتباين.

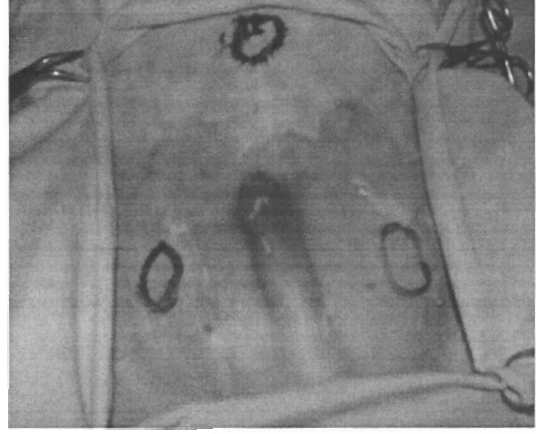MATERIALS and METHODS

المواد وطرائق العمل

تم اجراء هذه الدراسة على تسعة من ذكور الكلاب المحلية تراوحت اوزانها ١٢-١٨ كغم واعمارها ١-٢،٥ سنة خالية من الاصابات الخمجية وتم استخدام جهاز الجراحة المنظارية من شركة KARL STORZ لاحداث تمزق تجربي في نسيج المثانة مع ازالة جزء من جدار المثانة ١ سم تقريبا ومن ثم إعادة تشكيله تحت تأثير التخدير العام باستخدام بروتوكول الزيلازين /كيتامين بالحقن العضلي وبجرعة ٥ملغم/ ١٥ ملغم على التوالي وتم اعطاء جرعة اضافية من الكيتامين كلما اقتضت الحاجة لحين اتمام العملية. وتم ادخال قسطرة عن طريق الاحليل الى داخل المثانة لافراغ المثانة من البول ولحقن المادة الملونة لاخذ الصور الشعاعية. تم تحديد ثلاثة مداخل (الشكل ١) لادخال ادوات الجراحة المنظارية حيث تم اختيار المدخل الاول في منطقة الصرة بعد اجراء نفيخ البطن بواسطة ابرة فيرس لاحداث الاسترواح البطني بغاز ثاني اوكسيد الكربون وبمعدل سريان ٥ لتر لكل دقيقة وضغط ١٢ ملم زئبقي (١٠). ثم إعادة تشكيل هذا التمزق باستخدام دبائيس التيتانيوم وتدعيم مكان التمزق بجزء من الثرب الكبير المسحوب من التجويف البطني ثم الغلق الروتيني لفتحات دخول ادوات الجراحة المنظارية وبخيوط غير قابل للامتصاص تم متابعة الحيوان سريريا ولفترة اسبوع بعد اجراء العملية وملاحظة حركة ونشاط الحيوان وقوام البول وكميته ولونه وتصرفات الحيوان أثناء التبول ثم عمل الفحص الشعاعي المتباين contrast media للمثانة وتم عمل منظر جانبي Lateral view واخر بطني ظهري ventro-dorsal view وقياسات واحدة وهي 30 MAs Distance 50-60 cm KV 60; follow. ولفترات متباعدة بعد اجراء العملية مباشرة ثم بعد اسبوعين واربعه اسابيع وكذلك تم عمل الفحص الاستكشافي للبطن بالناسور بعد العملية مباشرة وبعد شهر من اجراء العملية.



شكل ٢ : غلق المثانة الممزقة بالدبائيس وتدعيمها بالثرب



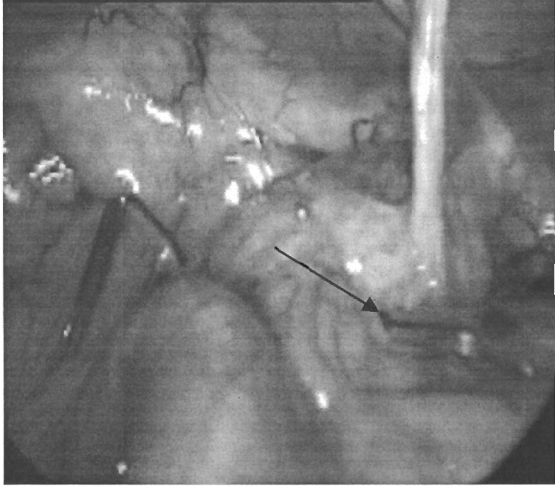
شكل ١ : مداخل ادخال ادوات الجراحة المنظارية

RESULTS

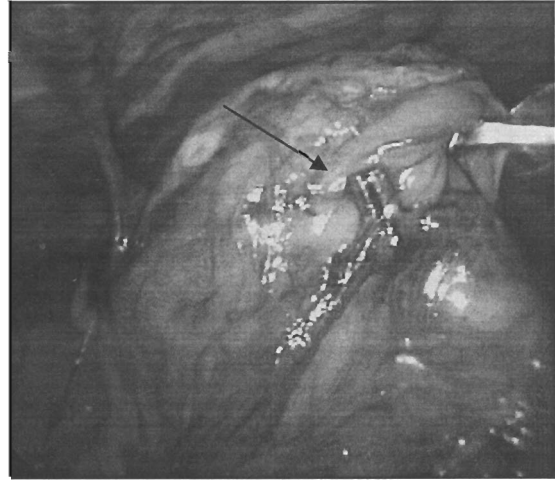
النتائج

اظهرت نتائج المشاهدة السريرية نشاطا طبيعيا لجميع حيوانات التجربة مع حركة فاعله عداوجود الام بسيطة وصعوبة تبول مع خروج دم مع البول خلال الساعات الاولى بعد اجراء العملية الجراحية لحين عودته الى طبيعته بعد يوم من اجراء العملية واظهرت النتائج ايضا ان استخدام القسطرة البولية ساهم في اتمام العملية بشكل صحيح ومن ثم قلل من امكانية التلوث. كان التخدير سلسا واما من دون مضاعفات كان الاسترواح البطني امانا

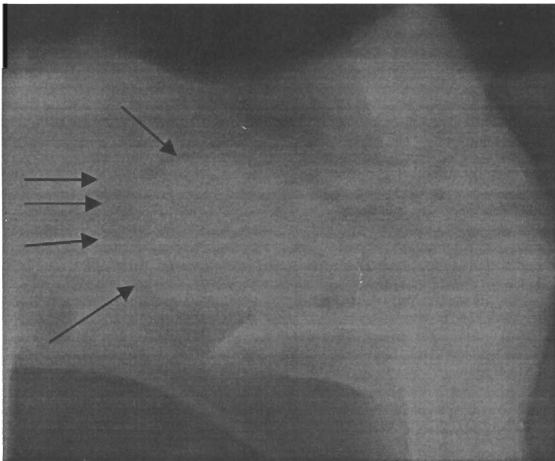
وسلسما وكان غاز ثاني اوكسيد الكاربون ينساب بسهولة لكن تم تسجيل حالتين لتسرب الغاز تحت جلد الحيوان وقد تم اخراج الغاز والتخلص من اثاره الجانبية تم تسجيل حالة نزف احدى الحيوانات حيث تم تلافي هذه الحالة بوضع دبابيس اضافية لايقاف النزف لم يتم اثناء العمل احداث كلم للاحشاء الداخلية كالامعاء والاعضاء المتنية . كان الوقت المستغرق لاجراء العملية بحدود $1 \pm 2, 1$. واثبتت الفحص المنطاري بعد اسبوعان من اجراء العملية الجراحية احاطة الثرب الكبير بنسيج المثانة الممزق والمعاد تشكيله مع وجود دبابيس التيتانيوم وبشكل ثابت مغروسه في نسيج الثرب (شكل ٣) ولوحظ عدم وجود التصاقات بين الاحشاء الداخلية والمثانة البولية مع انتفاخ المثانة نتيجة لامتلانها بالبول ووجود دبابيس التيتانيوم على المثانة والثرب واطهر الفحص الشعاعي انتفاخ المثانة وتمايز حدود جدارها مع عدم وجود تسريب للماده الملونه كما لوحظ عدم انتظام في جدار المثانة ووجود انخفاض يدل على مكان التمزق المعاد تشكيله في اول صورة شعاعيه ماخوذه بعد اجراء العملية مباشرة (شكل ٦, ٥) يلاحظ تمايز جدار المثانة ووجود دبابيس التيتانيوم مع وضوح تواجد احد الدبابيس خارج المثانة دلالة على تثبيت الثرب بالمثانة كما لوحظ وضوح حدود جدار المثانة وانتظام شكلها مع وجود دبابيس التيتانيوم وتباعدها عن بعضها



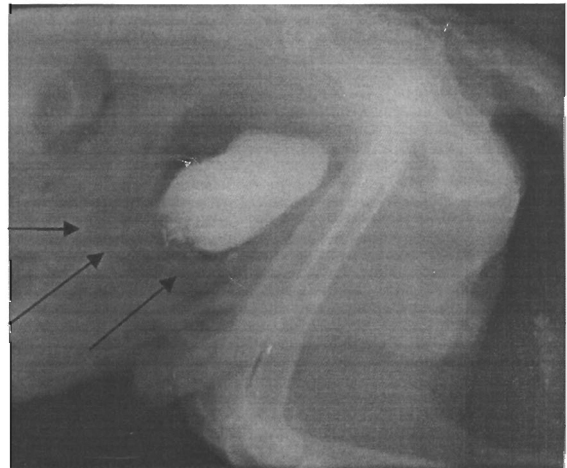
شكل ٤: يلاحظ امتلاء المثانة ووجود الدبابيس بعد ٣٥ يوم من اجراء الجراحة



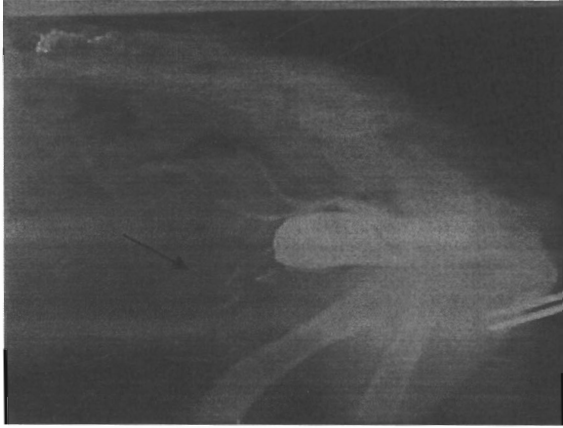
شكل ٣: يلاحظ المثانة البولية بعد ١٥ يوم



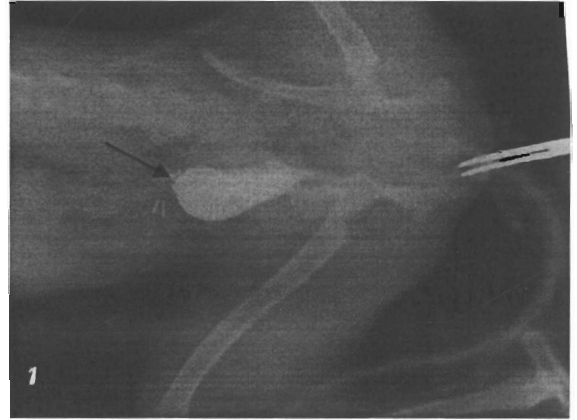
شكل ٦: صورة شعاعية جانبية للمثانة البولية بعد اجراء الجراحة يلاحظ انتفاخ المثانة وامتلائها بالبول



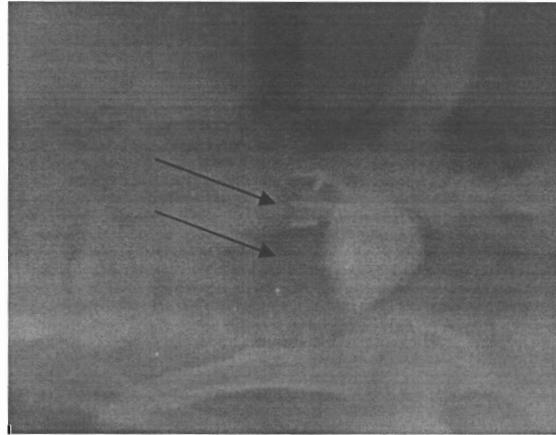
شكل ٥: صورة شعاعية جانبية للمثانة البولية بعد العملية يلاحظ وجود الدبابيس



شكل ٨: صورة شعاعيه جانبية للمثانة بطريقة التصوير المتباين
يلاحظ وضوح معالم المثانة بعد ٢٨ يوم من اجراء العمليه



شكل ٧: صورة شعاعيه جانبية للمثانة بطريقة التصوير المتباين
الموجب يلاحظ وضوح معالم المثانة بعد ١٤ يوم
ووجود الدبابيس



شكل ٩ : صورة شعاعيه بطنية ظهرية للمثانة بطريقة التصوير المتباين الموجب يلاحظ وضوح معالم المثانة بعد ٣٥ يوم من اجراء العمليه
ووجود الدبابيس و وضوح معالم المثانة

DISCUSSION المناقشة

اثبتت نتائج اعادة تشكيل نسيج المثانة الممزق تجريبيا كفاءة دبابيس التيتانيوم في غلق المثانة ومنع اي تسريب للبول حيث تطابقت هذه النتائج مع Al-Hasan, ٢٠٠٦ الذي اثبت كفاءة دبابيس التيتانيوم في عمليات غلق الجرح المحدث في معدة الكلاب بالجراحة المنظارية وكذلك نجاح هذه الدبابيس في السيطرة على النزف بغلق الاوعية الدموية المغذية للمبيض لاجراء عمليات استئصال المبايض في اناث الحمير بالجراحة المنظارية (١٢) وقد اشارت نتائج دراسات سابقة على فاعلية دبابيس التيتانيوم في غلق جدار المثانة بكفاءة وبدون مضاعفات شديدة بعد اجراء الفتح التجريبي للمثانة في الكلاب (٧) استخدمت القسطرة البولية لتفريغ المثانة عن طريق الاحليل transurethral لسهولة اجراء التمزيق التجريبي للمثانة ومن ثم غلقها وحقن المادة المستخدمة للاشعاع المتباين وقد اثبت استخدم القسطرة بنجاح لهذه الاغراض فضلا عن جمع عينات البول ويمكن ان تستخدم بشكل مؤقت او يترك لفترة طويلة لسهولة التبول (٧) علامات الالم وفقدان الشهية والتبول الدموي التي ظهرت على الحيوانات خلال الساعات الاولى كانت نتيجة لحدوث نزف بسيط ومن ثم حصول التهابات طفيفة والتي تلاشت بعد مرور يوم الى يومين نتيجة اختفاء الالتهاب من جراء استخدام المضادات الحيوية ثم عودة الحيوان الى نشاطه باختفاء علامات الالم وعودة شهية الحيوان لطبيعتها (١٤) حقن المثانة بالهواء ومن ثم بالمادة الشعاعية المتباينة بعد تفريغها من البول اظهر انتفاخ المثانة وعدم وجود تسريب مع شد في نسيج المثانة دلالة على احكام الغلق بدبابيس التيتانيوم بعد التدعيم بالثرب الكبير وهذا يتوافق مع استخدام نمط الخياطه المستمره لنسيج المثانة (١٥) وكذلك استخدام الدبابيس في غلق المثانة البولية في الكلاب (٧)

REFERENCES

- Abass, B.T.; Saeed, N.S. and Babaker, K.H. (2011):* Effects of Polyethylene Glycol (SprayGel™) on Dogs Undergoing Conventional Cystotomy Proceedings of First Medical Conference of Medical Colleges (Veterinary Research) University of Anbar 40-48
- Abass, B.T.; Muhammad, D.M. and Hassan, A.H. (2011):* Cystotomy Closure Using a Single-Layer Simple Continuous Versus Continuous Cushing Suture Patterns in Dogs Al-Anbar J. Vet. Sci., 4 (2)
- Al-Anaaz, M.Th. (2007):* Comparative study of different methods of laparoscopic ovairectomy in equidae. MSc Thesis, College of Veterinary Medicine, University of Mosul, Mosul, Iraq.
- Al-Hasan, A.M. (2006):* Laparoscopic gastrotomy closure in dogs: a comparative study. PhD Thesis, College of Veterinary Medicine, University of Mosul, Mosul, Iraq.
- Alkattan, LM. (2008):* Urinary bladder defect reconstruction with autogenous colon graft in dogs. Proceeding 13th Assiut university congress. Assiut, Egypt. 493-497.
- Al-Hasan, AM. and WAAl-Heani, (2009):* Laparoscopic partial splenectomy indogs. J. of Animals and Veterinary Advance .8(11): 2009, 2232-2232.
- Boyce, W.H. (2011):* Tissue engineering of human bladder Odell RC: laparoscopic *Br Med Bull* (2011) 97 (1): 81-104.
- Boure, LP.; Kerr, CL.; Pearce, SG. and Jhon, R. (2005):* Laparoscopic suture pattern or repair experimentally rupture of UB in normal neonatal calves .Vet Surgery 34.(1): 47-54
- David, D. (2000):* Cystotomy in dogs .WWW.Pet place
- Franz, S.; Dadak, AM. and Schoffmann, D. (2008):* Laparoscopic assisted implantation of a urinary catheter in a male sheep. J. Am. Vet. Med. Assoc. 232: 1857–1862
- India lane (2009):* Placing and managing urinary catheters and catheter collection systems CVC IN BALTIMORE PROCEEDINGS
- Jamie, RB. (2001):* Managing traumatic urinary tract injuries in small animals ACVS Symposium equine and small animals proceeding : 125-122.
- Reddy, BS. and Daniel, RD. (2004):* A novel laparoscopic technique for removal of foreign bodies from the urinary bladder using carbon dioxide insufflation. Surg Laparosc Endosc Percutan Tech; 14: 238–239.
- Waseem, (2006):* Study of different methods for urinary bladder closure by assisted laparoscopy. Msc Thesis. Collage of Vet. Med., University of Mosul, Mosul, Iraq.
- Walesby, HA.; Ragle, CA. and Booth, LC. (2002):* Laparoscopic repair of ruptured urinary bladder in stallion JAVMA, 221(12): 1737-1741.